



BRASCRS 2022

XIX Congresso Internacional de Catarata e Cirurgia Refrativa

XIII Congresso Internacional de Administração em Oftalmologia

III Curso de Auxiliares em Oftalmologia

25 A 28 DE MAIO | SALVADOR - BAHIA

E-PÔSTER

Título: DEFICIÊNCIA LIMBAR BILATERAL – RELATO DE CASO

Nome do(s) autor(es): Ferronato, S.; Gontijo, R.Z.N.; Coelho, R.P.

Nome da instituição: Centro Avançado em Oftalmologia - CAO - UNAERP.

Palavras-chave: deficiência limbar, membrana amniótica, slet.

G.A.G, FEMININO, 40 ANOS.

QUEIXA DE BAV PROGRESSIVA AO. INÍCIO AOS 16 ANOS, COM PIORA NOS ÚLTIMOS ANOS.

AP: HAS; AO E AF: NEGA

PRIMEIRA CONSULTA EM JUNHO/2019:

AV C/C:

OD: 20/50

OE: 20/80

BIO: DEFICIÊNCIA LÍMBICA + CICATRIZES CORNEANAS EM AMBOS OS OLHOS, PTOSE AO.

CONDUTA SUGERIDA:

- TX DE CÉLULAS LÍMBICAS + MEMBRANA AMNIÓTICA OE (SLET HETERÓLOGO)
- SOLICITADO INVESTIGAÇÃO DO REUMATOLOGISTA E HEMATOLOGISTA PARA INVESTIGAÇÃO DE DOENÇAS SISTÊMICAS ASSOCIADAS.
- DOENÇAS SISTÊMICAS QUE FORAM INVESTIGADAS E DESCARTADAS:
 - DEFICIÊNCIA MÚLTIPLA ENDÓCRINA, SÍNDROME DE STEVENS-JHONSON, DISQUERATOSE CONGÊNITA, MEMBRANA MUCOSA PENFIGÓIDE.
- FATORES OCULARES QUE TAMBÉM FORAM INVESTIGADAS E DESCARTADAS:
 - CIRURGIAS OCULARES PRÉVIAS ENVOLVENDO O LIMBO, USO DE LENTES DE CONTATO, INFECÇÕES CRÔNICAS DAS CÉLULAS LIMBARES.

SEGUNDA CONSULTA APENAS EM DEZEMBRO DE 2020, DEVIDO A PANDEMIA.

REALIZADO SEGUIMENTO MENSAL PARA AVALIAÇÃO E INDICAÇÃO CIRÚRGICA DURANTE O ANO DE 2021.

NAS CONSULTAS:

AV OSCILAVA.

OD: VARIOU ENTRE 20/200, 20/50, 20/40

OE: VARIOU ENTRE 20/400, 20/80, 20/300

BIO: DEFICIÊNCIA LÍMBICA 360 AO, PANNUS AO

EM ABRIL DE 2021:

- DISCUTIDO COM PACIENTE SOBRE TRANSPLANTE DE CÉLULAS CORNEANAS (LIMBARES) + MEMBRANA AMNIÓTICA OE – SLET. NÃO POSSÍVEL REALIZAÇÃO DEVIDO AO LIMBO ACOMETIDO BILATERALMENTE
- SOLICITADO ESTUDO DE HISTOCOMPATIBILIDADE HLA 1 E 2, E CROSS-MATCHING DOADOR/RECEPTOR PARA POSSÍVEL DOAÇÃO DE CÉLULAS LIMBARES – TRANSPLANTE HETERÓLOGO (DOADORA: IRMÃ) – EXAMES NÃO REALIZADOS PELA PACIENTE.
- DIANTE DESSE QUADRO, FOI SOLICITADA AVALIAÇÃO PARA IMUNOSUPRESSÃO SISTÊMICA PÓS OPERATÓRIA E DIMINUIR O RISCO DE REJEIÇÃO CELULAR.
- APÓS DISCUSSÃO SOBRE POSSIBILIDADES CIRURGICAS, PACIENTE PREFERIU NÃO REALIZAR O TRANSPLANTE SLET HETERÓLOGO E OPTOU POR:
- RETIRADA DO PANNUS CORNEANO EM OE + RECOBRIMENTO COM MEMBRANA AMNIÓTICA.

CIRURGIA REALIZADA EM DEZEMBRO/2021.

NO POS OPERATÓRIO:

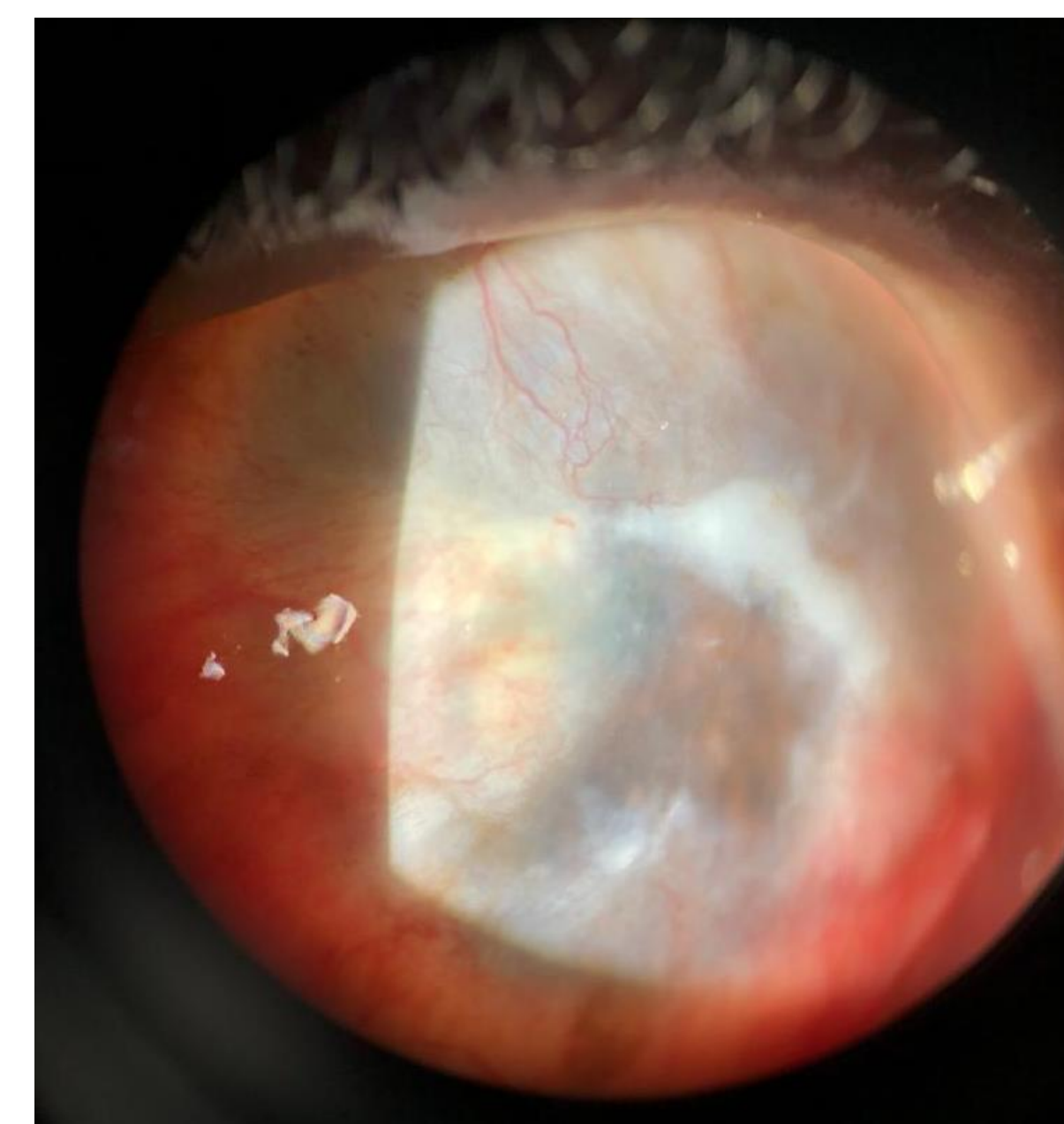PACIENTE SATISFEITA COM CIRURGIA E COM MELHORA SIGNIFICATIVA DA ACUIDADE VISUAL.

AV C/C:

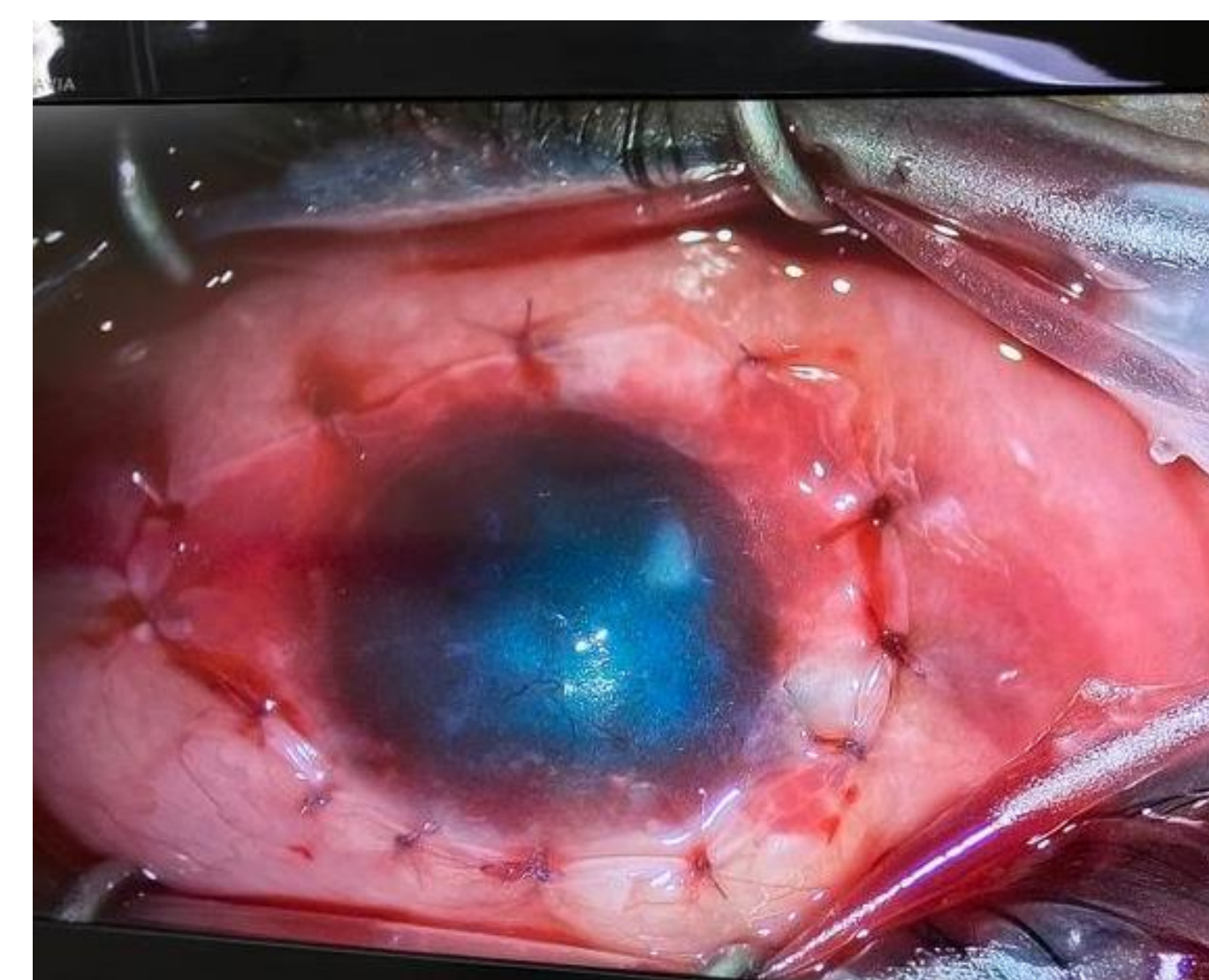
OD: 20/40

OE: 20/40P

BIO OE: FOTO AO LADO



PRÉ-OPERATÓRIO



INTRA-OPERATÓRIO

PÓS-OPERATÓRIO

